DOI: 10.33266/1024-6177-2022-67-4-74-79

А.А. Медведева, В.И. Чернов, Р.В. Зельчан, О.Д. Брагина, А.Н. Рыбина, Е.Ю. Гарбуков, А.В. Дорошенко, Н.А. Тарабановская

ОСОБЕННОСТИ РАДИОНУКЛИДНОЙ ДИАГНОСТИКИ СИГНАЛЬНЫХ ЛИМФАТИЧЕСКИХ УЗЛОВ У БОЛЬНЫХ РАКОМ МОЛОЧНОЙ ЖЕЛЕЗЫ С ПОМОЩЬЮ НОВОГО ОТЕЧЕСТВЕННОГО РАДИОФАРМПРЕПАРАТА НА ОСНОВЕ ОКСИДА АЛЮМИНИЯ, МЕЧЕННОГО ^{99m}Tc

Томский национальный исследовательский медицинский центр Российской академии наук, Томск, Россия

Контактное лицо: Медведева Анна Александровна, e-mail: medvedeva@tnimc.ru

РЕФЕРАТ

Цель: Изучить возможность использования [^{99m}Tc]-Al_2O_3 для диагностики сигнальных лимфатических узлов (СЛУ) у больных раком молочной железы (РМЖ), провести анализ полученных результатов в сравнении с фитатным коллоидом, меченным ^{99m}Tc.

Материал и методы: В исследование было включено 86 больных РМЖ. В качестве радиофармацевтических лекарственных препаратов (РФЛП) использовались [^{99m}Tc]-фитатный коллоид (31 пациентка) и [^{99m}Tc]-Al_2O_3 (55 пациенток).

Результаты: Был определен оптимальный временной промежуток между инъекцией [^{99m}Tc]-Al_2O_3 и получением сцинтиграфического изображения, который составил 18–20 ч, когда визуализируется максимально возможное количество лимфатических узлов (ЛУ) с оптимальным уровнем радиоактивности для их выявления.

В группе пациенток, которым вводился [^{99m}Tc]-фитатный коллоид, сигнальные ЛУ визуализировались у 27 пациенток из 31, всего в данной группе было выявлено 37 ЛУ. Медиана количества выявленных ЛУ у одной пациентки составила 1 [0–3], уровень накопления [^{99m}Tc]-фитатного коллоида по данным однофотонной эмиссионной компьютерной томографии (ОФЭКТ) – 1,75% [0,5–4,3%], интраоперационно с помощью гамма-зонда – 2,95% [1,1–5,6%].

При использовании в качестве РФЛП [^{99m}Tc]-Al_2O_3 СЛУ были выявлены у 51 пациентки из 55. Всего в данной группе было выявлено 111 ЛУ, медиана количества выявленных ЛУ у одной пациентки составила 2 [0–6], интенсивность накопления [^{99m}Tc]-Al_2O_3 по данным ОФЭКТ – 6,1% [0,5–18,4%], интраоперационно – 7,2% [1,3–22,1%].

В случаях отсутствия накопления РФЛП в регионарных ЛУ (всего n=7) у 3 пациенток имело место тотальное метастатическое поражение СЛУ, в двух случаях из них метастазами были поражены также и другие регионарные ЛУ.

Заключение: Сравнительный анализ показателей двух РФЛП демонстрирует, что исследования с [^{99m}Tc]-Al_2O_3 характеризуются статистически достоверно более высокими значениями уровня накопления в СЛУ по сравнению с [^{99m}Tc]-фитатным коллоидом. Количество выявленных ЛУ при использовании [^{99m}Tc]-Al_2O_3 также больше, чем в группе с [^{99m}Tc]-фитатным коллоидом. Как следствие, при использовании [^{99m}Tc]-Al_2O_3 метод характеризуется более высокими показателями чувствительности в выявлении СЛУ (94,5%).

Ключевые слова: *^{99m}Tc, гамма-оксид алюминия, сигнальный лимфатический узел, рак молочной железы*

Для цитирования: Медведева А.А., Чернов В.И., Зельчан Р.В., Брагина О.Д., Рыбина А.Н., Гарбуков Е.Ю., Дорошенко А.В., Тарабановская Н.А. Особенности радионуклидной диагностики сигнальных лимфатических узлов у больных раком молочной железы с помощью нового отечественного радиофармпрепарата на основе оксида алюминия, меченного ^{99m}Tc // Медицинская радиология и радиационная безопасность. 2022. Т. 67. № 4. С. 74–79. DOI: 10.33266/1024-6177-2022-67-4-74-79

DOI: 10.33266/1024-6177-2022-67-4-74-79

Peculiarities of Radionuclide Diagnosis of Signal Lymph Nodes in Patients of Breast Cancer with Using of Radiopharmaceutical Based on the Gamma-Aluminum Oxide Labeled with ^{99m}Tc

A.A. Medvedeva, V.I. Chernov, R.V. Zelchan, O.D. Bragina, A.N. Rybina, E.Iu. Garbukov, A.V. Doroshenko, N.A. Tarabanovskaya

Tomsk National Research Medical Center of the Russian Academy of Sciences, Tomsk, Russia

Contact person: Anna Alexandrovna Medvedeva, e-mail: medvedeva@tnimc.ru

ABSTRACT

Purpose: To study the possibility of using [^{99m}Tc]-Al_2O_3 for the diagnosis of sentinel lymph nodes (SLN) in patients with breast cancer, to analyze the results obtained in comparison with a phytate colloid labeled with ^{99m}Tc.

Material and methods: The study included 86 patients with breast cancer. [^{99m}Tc]-phytate colloid (31 patients) and [^{99m}Tc]-Al_2O_3 (55 patients) were used as radiopharmaceutical.

Results: The optimal time interval between the injection of [^{99m}Tc]-Al_2O_3 and the acquisition of a scintigraphic image was determined to be 18-20 hours, when the maximum possible number of lymph nodes (LNs) with the most optimal level of radioactivity for their detection is visualized.

In the group of patients who were injected with [^{99m}Tc]-phytate colloid, SLN were visualized in 27 out of 31 patients, a total of 37 LNs were detected in this group. The median number of detected LNs in one patient was 1 [0–3], the intensity of accumulation of [^{99m}Tc]-phytate colloid according to single-photon emission computed tomography (SPECT) was 1.75% [0.5–4.3%], intraoperatively using gamma -probe – 2.95% [1.1–5.6%].

When [^{99m}Tc]-Al_2O_3 was used as radiopharmaceutical, SLNs were detected in 51 patients out of 55. In total, 111 LNs were detected in this group, the median number of detected LNs in one patient was 2 [0-6], the intensity of accumulation of [^{99m}Tc]-Al_2O_3 according to SPECT data – 6.1% [0.5–18.4%], intraoperatively – 7.2% [1.3–22.1%].

In the absence of radiopharmaceuticals accumulation in regional LNs (n=7 in total), 3 patients had total metastatic lesions of the SLN, in two of them other regional LNs were also affected by metastases.

Conclusion: A comparative analysis of the indices of two radiopharmaceuticals shows that studies with [^{99m}Tc]-Al_2O_3 are characterized by statistically significantly higher accumulation rates in the SLN compared with [^{99m}Tc]-phytate colloid. The number of detected LNs when using [^{99m}Tc]-Al_2O_3 was also higher than in the group with [^{99m}Tc]-phytate colloid. As a result, when [^{99m}Tc]-Al_2O_3 is used, the method is characterized by higher sensitivity in detecting SLN (94.5%).

Keywords: *^{99m}Tc, gamma alumina, sentinel lymph node, breast cancer*

For citation: Medvedeva AA, Chernov VI, Zelchan RV, Bragina OD, Rybina AN, Garbukov EIu, Doroshenko AV, Tarabanovskaya NA. Peculiarities of Radionuclide Diagnosis of Signal Lymph Nodes in Patients of Breast Cancer with Using of Radiopharmaceutical Based on the Gamma-Aluminum Oxide Labeled with ^{99m}Tc. Medical Radiology and Radiation Safety. 2022;67(4):74-79. DOI: 10.33266/1024-6177-2022-67-4-74-79

Введение

В настоящее время концепция биопсии сигнальных (сторожевых) лимфатических узлов (СЛУ) считается одним из наиболее важных достижений в ранней диагностике, лечении и оценки прогноза рака молочной железы (РМЖ) [1 – 4]. В связи с этим визуализация и патоморфологическое исследование СЛУ считаются необходимыми процедурами, способствующими уменьшению количества обширных лимфодиссекций, особенно на ранних стадиях заболевания, при клинически негативных лимфатических узлах, что в итоге приводит к снижению частоты развития послеоперационных осложнений [5,6].

Методы ядерной медицины достаточно широко применяются в онкологии уже на протяжении многих десятков лет, позволяя получать ценную функциональную информацию, дополняющую анатомические методы визуализации [7 – 11]. Что касается диагностики СЛУ, эти методы позволяют точно определять локализацию сигнального узла как интраоперационно, так и на дооперационном этапе и в настоящее время рассматриваются как наиболее динамично развивающиеся. Главной причиной этого прогресса является активное развитие радиофармацевтики и поиск оптимальных радиофармацевтических лекарственных препаратов (РФЛП) [12 – 17]. Считается, что идеальный РФЛП для визуализации СЛУ должен отличаться быстрым выведением из места инъекции, быстрым перераспределением по лимфатической системе и активной аккумуляцией в сигнальных лимфоузлах [16,18,19,20]. В настоящее время наиболее широко для радионуклидной диагностики СЛУ используются коллоидные РФЛП, и основным критерием их оценки является размер частиц, от которого зависит специфичность и чувствительность методики. Было показано, что коллоид с размером частиц менее 50 нм может накапливаться не только в СЛУ, но и в дистальных лимфатических узлах, а частицы более 100 нм медленно мигрируют с места инъекции. Таким образом, оптимальным для радионуклидной диагностики СЛУ считается коллоид с размером частиц 50–80 нм [20]. Большинство используемых на сегодняшний день РФЛП характеризуются либо недостаточным размером частиц, либо имеют большой разброс, как например, широко применяемый в России фитатный коллоид, что не позволяет получить стабильную информацию при проведении исследования (табл. 1). Кроме того, данный РФЛП не зарегистрирован на сегодняшний день в качестве препарата для диагностики СЛУ. Единственным РФЛП, зарегистрированным на территории России для визуализации сигнальных лимфоузлов при РМЖ и меланоме является «^{99m}Tc-Нанотоп», в составе которого 95% частиц коллоидного альбумина имеют размер менее 80 нм, однако его широкое использование в отечественной онкологии ограничивается высокой стоимостью.

Таблица 1

Коллоидные радиофармацевтические лекарственные препараты, используемые для визуализации сигнальных лимфатических узлов
Colloidal radiopharmaceuticals used to visualize sentinel lymph nodes

Радиофармпрепарат	Размеры частиц
Nanocoll (GE Amersham)	<80 нм
Nanocis (CIS bio International)	3–15 нм
Microlite (Du Pont)	Около 10 нм
Sulfur colloid (CIS bio International)	40-10000 нм
Nanocis (CIS bio International)	3 – 15 нм
Технефит (ООО «Диамед») фитатный коллоид	40–10000 нм
Nanotop (Rotop)	≤ 80 нм
Lymphoseek (Cardinal Health)	7 нм

Разработанный в Томске наноколлоидный РФЛП на основе оксида алюминия, меченного ^{99m}Tc ([^{99m}Tc]-Al_2O_3), характеризуется оптимальным для проведения диагностики СЛУ размером частиц – 50–100 нм, доклинические исследования показали безопасность его применения и функциональную пригодность [21,22].

Целью данной работы было изучение возможностей применения [^{99m}Tc]-Al_2O_3 для визуализации СЛУ у больных со злокачественными опухолями молочной железы и анализ полученных результатов в сравнении с фитатным коллоидом, меченным ^{99m}Tc.

Материал и методы

В исследование было включено 86 больных с наличием протокового рака *in situ* и инвазивного рака молочной железы в случае N_0. Исследование проводилось с одобрением локального этического комитета по биомедицинской этике НИИ онкологии Томского НИМЦ, все пациенты были включены в исследование на основании информированного добровольного согласия.

Методика визуализации СЛУ стандартно включает в себя несколько этапов: инъекция диагностического РФЛП, затем получение визуальной информации и интроперационная детекция лимфоузлов с их последующим морфологическим исследованием.

В качестве РФЛП использовались [^{99m}Tc]-фитатный коллоид (31 пациентка) и [^{99m}Tc]-Al_2O_3 (55 пациенток). Радиофармацевтические лекарственные препараты вводились за день до операции в 4 точки: паратуморально по периметру опухолевого узла или параареолярно по периметру ареолы. Параареолярные инъекции использовались при непальпируемых опухолях, при глубоко расположенных опухолях, а также в случаях, когда опухолевый узел располагался крайне латерально в молочной железе – данная ситуация нередко осложняет визуализацию и интраоперационную дифференцировку СЛУ из-за высокой радиоактивности в месте инъекции. Общая вводимая активность РФЛП составляла 120 МБк (30 МБк на каждую точку инъекции).

В качестве визуализирующего метода использовалась однофотонная эмиссионная компьютерная томография (ОФЭКТ) на гамма-камере E.cam 180 фирмы Siemens (Германия) с использованием параллельных высокоразрешающих коллиматоров для энергии 140 кэВ.

При использовании [^{99m}Tc]-фитатного коллоида ОФЭКТ выполнялась всем пациенткам через 18–20 ч после инъекции РФЛП. Для определения оптимального временного промежутка между инъекцией [^{99m}Tc]-Al_2O_3 и получением сцинтиграфического изображения 15 больным ОФЭКТ проводилось через 15 мин, 2 ч и 18–20 ч после введения РФЛП, все остальные пациентки в данной группе проходили сцинтиграфическое исследование через 18–20 часов после инъекции [^{99m}Tc]-Al_2O_3. Полученные изображения оценивались в первую очередь визуально – отмечалось количество очагов накопления РФЛП, которые соответствовали локализации регионарных лимфатических узлов. Затем проводился полуколичественный анализ, который включал в себя: определение уровня аккумуляции РФЛП в зоне инъекции; определение уровня аккумуляции РФЛП в визуализируемых лимфатических узлах; расчет уровня аккумуляции РФЛП в наиболее заметном лимфатическом узле по отношению к месту инъекции (%).

На следующий день после введения РФЛП всем пациентам проводился хирургический этап лечения, во время которого выполнялась интраоперационная детекция СЛУ с использованием гамам-зонда Gamma Finder II (США). После удаления детектированных лимфатических узлов область регионарного лимфатического кол-

лектора повторно исследовалась с помощью гамма-зонда. По данным интраоперационной радиометрии также рассчитывался уровень аккумуляции РФЛП в проекции СЛУ (по отношению к месту инъекции, %).

Полученный материал отправлялся на гистологическое исследование. Данные патоморфологического исследования удаленных лимфатических узлов использовались в качестве референсного метода диагностики.

Результаты и обсуждение

При определении оптимального временного промежутка между инъекцией [^{99m}Tc]-Al_2O_3 и получением сцинтиграфического изображения показано, что наименьшее количество визуализируемых лимфатических узлов и наиболее низкий уровень аккумуляции [^{99m}Tc]-Al_2O_3 наблюдался на томосцинтиграммах, выполненных через 15 мин после паратуморального или параареолярного введения РФЛП. Через 18–20 ч отмечались максимальные показатели накопления [^{99m}Tc]-Al_2O_3 (табл. 2). Разница между временными интервалами была статистически достоверна (p<0,05), как при оценке уровня накопления РФЛП, так и количества выявленных лимфатических узлов. Лишь при сравнении количества лимфатических узлов в интервалах 15 мин и 60 мин разница была статистически незначимой – p=0,07.

Таблица 2

Накопление [^{99m}Tc]-Al_2O_3 в лимфатических узлах в разные временные интервалы (Me [Q1 – Q3])
Accumulation of [^{99m}Tc]-Al_2O_3 in lymph nodes at different time intervals (Me [Q1 – Q3])

Показатели	15 мин	60 мин	18 – 20ч
Количество визуализируемых лимфоузлов	1 [0 – 5]	2 [0 – 5]	3 [1 – 5]
Уровень накопления РФП, %	1 [0 – 8]	1,8 [0 – 12]	3,9 [1,5 – 37]

Таким образом, оптимальной временной точкой для проведения сцинтиграфического исследования является интервал 18–20 часов после введения [^{99m}Tc]-Al_2O_3, что позволяет визуализировать максимально возможное количество лимфатических узлов с оптимальным уровнем радиоактивности для их выявления как на сцинтиграммах, так и интраоперационно.

В группе пациенток, которым вводился [^{99m}Tc]-фитатный коллоид, по данным ОФЭКТ сигнальные лимфатические узлы были выявлены у 27 пациенток из 31, однако интраоперационно у двух из этих больных не было зафиксировано накопления РФЛП в аксиллярной области (табл. 3). Следует отметить, что у обеих пациенток отмечалось слабое накопление РФЛП по данным ОФЭКТ в сочетании с глубоким залеганием лимфоузла в аксиллярной области, что и ограничило возможности интраоперационной детекции (рис. 1).

В 4 случаях накопление [^{99m}Tc]-фитатного коллоида в проекции регионарных лимфоузлов отмечено не было – включение РФЛП не было зарегистрировано ни по данным ОФЭКТ, ни с помощью интраоперационного гамма-зонда (табл. 3).

Всего в данной группе было выявлено 37 лимфатических узлов. Среднее количество выявленных лимфатических узлов у одной пациентки составило 1 [0–3], уровень накопления [^{99m}Tc]-фитатного коллоида по данным ОФЭКТ – 1,75% [0,5–4,3%], интраоперационно – 2,95% [1,1–5,6%].

При использовании в качестве РФЛП [^{99m}Tc]-Al_2O_3 на томосцинтиграммах СЛУ были выявлены у 51 пациентки из 55, интраоперационно у всех этих больных также наблюдалась аккумуляция [^{99m}Tc]-Al_2O_3 в аксиллярной области. У 3 больных накопления РФЛП в проекции регионарных лимфоузлов отмечено не было – ни по данным ОФЭКТ, ни интраоперационно гамма-зондом, полученные результаты представлены в табл. 4.

Всего в данной группе было выявлено 111 лимфатических узлов, среднее количество выявленных лимфоузлов у одной пациентки составило 2 [0–6], уровень накопления [^{99m}Tc]-Al_2O_3 по данным ОФЭКТ – 6,1% [0,5–18,4%], интраоперационно – 7,2% [1,3–22,1%].

Таблица 3

Характеристика полученных результатов в группе с использованием [^{99m}Tc]-фитатного коллоида (n=31)
Characterization of the results obtained in the group using [^{99m}Tc]-phytate colloid (n=31)

Результат	По данным ОФЭКТ, n	Интраоперационные данные, n
Истинно положительный	27	25
Истинно отрицательный	0	0
Ложно-положительный	0	0
Ложно-отрицательный	4	6

Таблица 4

Характеристика полученных результатов в группе с использованием [^{99m}Tc]-Al_2O_3 (n=55)
Characterization of the results obtained in the group using [^{99m}Tc]-Al_2O_3 (n=55)

Результат	По данным ОФЭКТ, n	Интраоперационные данные, n
Истинно положительный	52	52
Истинно отрицательный	0	0
Ложно-положительный	0	0
Ложно-отрицательный	3	3

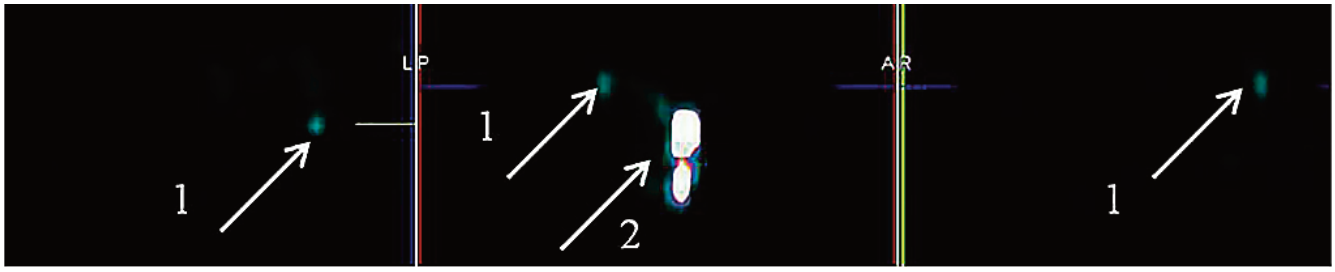

Рис. 1. Томосцинтиграмма больной раком левой молочной железы:
(1) слабое накопление РФЛП в проекции аксиллярного лимфатического узла (0,7% от места инъекции); (2) место инъекции
Fig. 1. Scintigram of a patient with left breast cancer:
(1) low-intensity accumulation of radiopharmaceutical in the projection of the axillary lymph node (0.7% of the injection site); (2) injection site



Рис. 2. Томосцинтиграмма больной раком левой молочной железы:
(1) накопление РФЛП в проекции аксиллярных лимфатических узлов (n=4); (2) место инъекции
Fig. 2. Scintigram of a patient with left breast cancer:
(1) radiopharmaceutical accumulation in the projection of the axillary lymph nodes (n=4); (2) injection site

Сравнительный анализ показателей двух РФЛП демонстрирует, что исследования с [^{99m}Tc]-Al_2O_3 характеризуются статистически достоверно более высокими значениями показателя накопления в СЛУ по сравнению с [^{99m}Tc]-фитатным коллоидом (табл. 5). Количество выявленных лимфатических узлов при использовании [^{99m}Tc]-Al_2O_3 также больше, чем в группе с [^{99m}Tc]-фитатным коллоидом. Эти особенности [^{99m}Tc]-Al_2O_3, на наш взгляд, и приводят к увеличению чувствительности метода в выявлении СЛУ при использовании данного РФЛП.

В случаях отсутствия накопления РФЛП в проекции лимфатических узлов (всего n=7), у 3 пациенток имело место тотальное метастатическое поражение СЛУ, в двух случаях из них метастазами были поражены также и другие регионарные лимфатические узлы. У 4 пациенток СЛУ были интактны, однако у всех этих больных молочные железы характеризовались наличием избыточной жировой ткани, что может быть причиной нарушения нормального лимфооттока от железы в целом, и от опухоли в частности. В свою очередь, замедление лимфооттока вероятно и является причиной появления ложноотрицательных результатов. Тем не менее, эти особенности строения молочной железы не считаются ограничением к проведению диагностики СЛУ. В нашем исследовании еще у 5 женщин с подобным строением молочной железы проблем в визуализации и интраоперационной детекции СЛУ не наблюдалось. Максимальное количество лимфоузлов, которые мы смогли визуализировать у данной когорты пациенток – 4 лимфатических узла у одной больной (рис. 2).

Считается, что примерно у 1–2% больных РМЖ сигнальный лимфоузел не визуализируется ни по данным ОФЭКТ, ни по данным интраоперационной радиометрии. Причинами могут быть возраст пациента, наличие ожирения или неудачная локализация СЛУ, а также тотальное замещение метастазом лимфатического узла [23]. В литературе встречаются описание подобных ситуаций, но также без серьезного анализа [24]. И, тем не менее, можно полагать, что при отсутствии накопления коллоидного РФЛП в изучаемых лимфатических узлах и при обычном строении молочной железы можно ожидать тотальное метастатическое поражение СЛУ. А при проведении диагностики СЛУ у женщин с избыточной жировой тканью в области молочных желез необходимо учитывать возможность получения ложноотрицательных результатов.

Таблица 5

Сравнительный анализ результатов радионуклидной диагностики сигнальных лимфатических узлов у больных раком молочной железы с [^{99m}Tc]-фитатным коллоидом и [^{99m}Tc]-Al_2O_3 (Me [Q1 – Q3])
Comparative analysis of the results of radionuclide diagnostics of sentinel lymph nodes in breast cancer patients with [^{99m}Tc]-phytate colloid and [^{99m}Tc]-Al_2O_3 (Me [Q1 – Q3])

Показатель	[^{99m}Tc]-фитатный коллоид	[^{99m}Tc]-Al_2O_3
Количество визуализируемых лимфатических узлов, n (Me [Q1 – Q3])	1 [0–3]	2 [0–6]
	p<0,007	
Интенсивность накопления РФЛП на томосцинтиграммах, % (Me [Q1 – Q3])	1,75 [0,5–4,3]	6,1 [0,5–18,4]
	p<0,001	
Интенсивность накопления РФЛП интраоперационно, % (Me [Q1 – Q3])	2,95 [1,1–5,6]	7,2 [1,3–22,1]
	p<0,001	
Чувствительность метода	87,1%	94,5%
	p>0,05	

Заключение

На современном этапе развития онкологии все актуальней становится тема внедрения в клинику органосохраняющих и реконструктивных хирургических вмешательств, которые направлены на максимальное сохранение структуры и функции органа при радикальном удалении злокачественной опухоли. В связи с этим, адекватное определение распространенности злокачественного процесса играет значимую роль в выборе методов лечения онкологических больных. Несмотря на появление таргетных РФЛП для картирования СЛУ, по-прежнему продолжаются исследования по изучению возможностей использования наноколлоидных РФЛП.

СПИСОК ИСТОЧНИКОВ

1. Benson J.R., Della Rovere G.Q. Axilla Management Consensus Group. Management of the Axilla in Women with Breast Cancer // Lancet Oncol. 2007. No. 8. P. 331–48.
2. Krag D.N., Anderson S.J., Julian T.B., et al. Sentinel-Lymph-Node Resection Compared with Conventional Axillary-Lymph-Node Dissection in Clinically Node-Negative Patients with Breast Cancer: Overall Survival Findings from the NSABP B-32 Randomised Phase 3 Trial // Lancet Oncol. 2010. V.11, No. 10. P. 908-909.
3. Moo T.A., Sanford R., Dang C., Morrow M. Overview of Breast Cancer Therapy // PET Clin. 2018. V.13, No. 3. P. 339–354.
4. Plichta J.K. Breast Cancer Prognostic Staging and Internal Mammary Lymph Node Metastases: a Brief Overview // Chin. Clin. Oncol. 2019. No. 8. P. 1–11.
5. Афанасьева К.В., Петровский А.В., Нечушкин М.И., Ширяев С.В. и др. Качество жизни больных, страдающих раком молочной железы, после подмышечной лимфаденэктомии в сравнении с качеством жизни женщин после биопсии сторожевого лимфатического узла. Сравнительный анализ // Вестник РОНЦ им.Н.Н. Блохина РАМН. 2017. Т.28, № 1–2. С. 45–52.
6. Криворотько П.В., Канаев С.В., Семиглазов В.Ф., Новиков С.Н. и др. Методологические проблемы биопсии сигнальных лимфатических узлов у больных раком молочной железы // Вопросы онкологии. 2015. Т.61, № 3. С. 418-423.
7. Vaz S.C., Oliveira F., Herrmann K., Veit-Haibach P. Nuclear Medicine and Molecular Imaging Advances in the 21st Century // Br. J. Radiol. 2020. V.93, No. 1110. P. 20200095.
8. Chernov V.I., Dudnikova E.A., Zelchan R.V., Kravchuk T.L. et al. The First Experience of Using ^{99m}Tc-1-Thio-d-Glucose for Single-Photon Emission Computed Tomography Imaging of Lymphomas // Siberian Journal of Oncology. 2018. T.17, No. 4. C. 81-87.
9. Тицкая А.А., Чернов В.И., Слонимская Е.М., Синилкин И.Г. Сравнение результатов маммосцинтиграфии с ^{99m}Tc-Технетрилом в планарном и томографическом режимах // Медицинская радиология и радиационная безопасность. 2008. Т.53, № 5. С. 51-60.
10. Чернов В.И., Зельчан Р.В., Тицкая А.А., Синилкин И.Г. и др. Применение гамма-сцинтиграфии с ^{99m}Tc-Технетрилом в комплексной диагностике и оценке эффективности неоадъювантной химиотерапии злокачественных опухолей гортани и гортаноглотки // Медицинская радиология и радиационная безопасность. 2011. Т.56, № 2. С. 38-43.
11. Завадовская В.Д., Куражов А.П., Килина О.Ю., Чойнзонов Е.Л. и др. Дифференциальная диагностика воспалительных и опухолевых процессов опорно-двигательного аппарата с помощью сцинтиграфии с ^{199}Tl-хлоридом // Медицинская визуализация. 2009. № 4. С. 55-65.
12. Zhang J.J., Zhang W.C., An C.X., Li X.-M., Ma L. Comparative Research on ^{99m}Tc-Rituximab and ^{99m}Tc-Sulfur Colloid in Sentinel Lymph Node Imaging of Breast Cancer // BMC Cancer. 2019. V.19, No. 1. P. 956.
13. Unkart J.T., Proudfoot J., Wallace A.M. Outcomes of «One-Day» vs «Two-Day» Injection Protocols Using Tc-99m Tilmanocept for Sentinel Lymph Node Biopsy in Breast Cancer // Breast J. 2018. V.24, No. 4. P. 526–530.
14. Chernov V., Sinilkin I., Choynzonov E., Chijevskaya S. et al. Comparative Evaluation of ^{99m}Tc-Al_2O_3 and ^{99m}Tc-Fitat Nanocolloids for Sentinel Lymph Nodes Visualization in Patients with Cancer of Larynx and Hypopharynx // Eur. J. Nucl. Med. Mol. Imaging. 2015. V.42, No. S1. P. 704.
15. Sinilkin I., Chernov V., Zelchan R., Titskaya A.A., Skuridin V. Clinical Investigaition of Nanocolloid ^{99m}Tc-Al_2O_3 for Sentinel Lymph Nodes Visualization // Eur. J. Nucl. Med. Mol. Imaging. 2014. No. 41 (Suppl 2). P. 518.
16. Agrawal A, Civantos FJ, Brumund KT, Chepeha DB et al. ^{99m}Tc-Tilmanocept Accurately Detects Sentinel Lymph Nodes and Predicts Node Pathology Status in Patients with Oral Squamous Cell Carcinoma of the Head and Neck: Results of a Phase III Multi-Institutional Trial // Ann. Surg. Oncol. 2015. No. 11. P. 3708–3715.
17. Чернов В.И., Медведева А.А., Синилкин И.Г., Зельчан Р.В. и др. Опыт разработки инновационных радиофармпрепартов в Томском НИИ онкологии // Сибирский онкологический журнал. 2015. Прил. № 2. С. 45-47.
18. Persico M.G., Lodola L., Buroni F.E., Morandotti M., et al. (99m)Tc-Human Serum Albumin Nanocolloids: Particle Sizing and Radioactivity Distribution // J. Labelled Comp. Radiopharm. 2015. V.58, No. 9. P. 376-382.
19. Yararbas U., Argon A.M., Yeniay L., Zengel B., Kapkaç M. The Effect of Radiocolloid Preference on Major Parameters in Sentinel Lymph Node Biopsy Practice in Breast Cancer // Nucl. Med. Biol. 2010. V.37, No. 7. P. 805-810.
20. Jimenez I.R., Roca M., Vega E., García M.L., et al. Particle Sizes of Colloids to Be Used in Sentinel Lymph Node Radio Localization // Nucl. Med. Commun. 2008. V.29, No. 2. P. 166–172.
21. Скуридин В.С., Стасюк Е.С., Варламова Н.В., Рогов А.С. и др. Получение нового наноколлоидного радиофармпрепарата на основе оксида алюминия // Известия Томского политехнического университета. Инжиниринг георесурсов. 2013. Т.323, № 3. С. 33–37.
22. Скуридин В.С., Чернов В.И., Варламова Н.В., Нестеров Е.А. и др. Исследование функциональной пригодности радиофармпрепарата «Наноколлоид, ^{99m}Tc-Al_2O_3» для сцинтиграфического и интраоперационного выявления «сторожевых» лимфатических узлов // Диагностическая и интервенционная радиология. 2015. № 3. С. 76–80.
23. Cheng G., Kurita S., Torigian D.A., Alavi A. Current Status of Sentinel Lymph-Node Biopsy in Patients with Breast Cancer // Eur. J. Nucl. Med. Mol. Imaging. 2011. No. 38. P. 562-575.
24. Канаев С.В., Новиков С.Н., Криворотько П.В., Семиглазов В.Ф. и др. Методические вопросы биопсии сигнальных лимфоузлов у больных раком молочной железы // Вопросы онкологии. 2013. Т.59, № 2. С. 90-94.

REFERENCES

1. Benson J.R., Della Rovere G.Q. Axilla Management Consensus Group. Management of the Axilla in Women with Breast Cancer. Lancet Oncol. 2007;8:331–348.
2. Krag D.N., Anderson S.J., Julian T.B., et al. Sentinel-Lymph-Node Resection Compared with Conventional Axillary-Lymph-Node Dissection in Clinically Node-Negative Patients with Breast Cancer: Overall Survival Findings from the NSABP B-32 Randomised Phase 3 Trial. Lancet Oncol. 2010;11;10:908-909.
3. Moo T.A., Sanford R., Dang C., Morrow M. Overview of Breast Cancer Therapy. PET Clin. 2018;13;3:339–354.
4. Plichta J.K. Breast Cancer Prognostic Staging and Internal Mammary Lymph Node Metastases: a Brief Overview. Chin. Clin. Oncol. 2019;8:1–11.
5. Afanasyeva K.V., Petrovskiy A.V., Nechushkin M.I., Shiryayev S.V., et al. Life Quality Assessment in Breast Cancer Patientes after an Axillary Lymph Node Dissection Comparing with a Sentinel Lymph Node Biopsy. Vestnik RONTS im. N. N. Blokhina RAMN = Journal of N. N. Blokhin Russian Cancer Research Center. 2017;28;1–2:45–52 (In Russ.).
6. Krivorotko P.V., Kanayev S.V., Semiglazov V.F., Novikov S.N., et al. Methodological problems of sentinel lymph node biopsy in patients with breast cancer. Voprosy Onkologii = Problems in Oncology. 2015;61;3:418-423 (In Russ.).
7. Vaz S.C., Oliveira F., Herrmann K., Veit-Haibach P. Nuclear Med-

icine and Molecular Imaging Advances in the 21st Century. Br. J. Radiol. 2020;93;1110:20200095.
8. Chernov V.I., Dudnikova E.A., Zelchan R.V., Kravchuk T.L. et al. The First Experience of Using ^{99m}Tc-1-Thio-d-Glucose for Single-Photon Emission Computed Tomography Imaging of Lymphomas. Siberian Journal of Oncology. 2018;17;4:81-87.
9. Titskaya A.A., Chernov V.I., Slonimskaya Ye.M., Sinilkin I.G. Comparison of ^{99m}Tc-MIBI Mammoscintigraphy Findings in Planar and Tomographic Images. Meditsinskaya Radiologiya i Radiatsionnaya Bezopasnost = Medical Radiology and Radiation Safety. 2008;53;5:51-60 (In Russ.).
10. Chernov V.I., Zelchan R.V., Titskaya A.A., Sinilkin I.G., et al. Gamma Scintigraphy with ^{99m}Tc-MIBI in the Complex Diagnostics and Assessment of Neoadjuvant Chemotherapy Efficacy in Laryngeal and Laryngopharyngeal Cancers. Radiatsionnaya Bezopasnost = Medical Radiology and Radiation Safety. 2011;56;2:38-43 (In Russ.).
11. Zavadovskaya V.D., Kurazhov A.P., Kilina O.YU., Choynzonov Ye.L., et al. Differential Diagnostics Inflammatory and Neoplastic Processes of Locomotor Sistem with 199Tl-Chloride Scintigraphy. Meditsinskaya Vizualizatsiya = Medical Visualization. 2009;4:55-65 (In Russ.).
12. Zhang J.J., Zhang W.C., An C.X., Li X.-M., Ma L. Comparative Research on ^{99m}Tc-Rituximab and ^{99m}Tc-Sulfur Colloid in Sentinel Lymph Node Imaging of Breast Cancer. BMC Cancer. 2019;1:956.
13. Unkart J.T., Proudfoot J., Wallace A.M. Outcomes of «One-Day» vs «Two-Day» Injection Protocols Using Tc-99m Tilmanocept for Sentinel Lymph Node Biopsy in Breast Cancer. Breast J. 2018;24;4:526–530.
14. Chernov V., Sinilkin I., Choynzonov E., Chijevskaya S. et al. Comparative Evaluation of ^{99m}Tc-Al_2O_3 and ^{99m}Tc-Fitat Nanocolloids for Sentinel Lymph Nodes Visualization in Patients with Cancer of Larynx and Hypopharynx. Eur. J. Nucl. Med. Mol. Imaging. 2015;42;S1:704.
15. Sinilkin I., Chernov V., Zelchan R., Titskaya A.A., Skuridin V. Clinical Investigaition of Nanocolloid ^{99m}Tc-Al_2O_3 for Sentinel Lymph Nodes Visualization. Eur. J. Nucl. Med. Mol. Imaging. 2014;41;(Suppl 2):518.
16. Agrawal A, Civantos FJ, Brumund KT, Chepeha DB et al. ^{99m}Tc-Tilmanocept Accurately Detects Sentinel Lymph Nodes and Predicts Node Pathology Status in Patients with Oral Squamous Cell Carcinoma of the Head and Neck: Results of a Phase III Multi-Institutional Trial. Ann. Surg. Oncol. 2015;11:3708–3715.
17. Chernov V.I., Medvedeva A.A., Sinilkin I.G., Zelchan R.V., et al. Experience in the Development of Innovative Radiopharmaceuticals at the Tomsk Research Institute of Oncology. Sibirskiy Onkologicheskiy Zhurnal = Siberian Journal of Oncology. 2015;Appendix2:45-47 (In Russ.).
18. Persico M.G., Lodola L., Buroni F.E., Morandotti M., et al. (99m)Tc-Human Serum Albumin Nanocolloids: Particle Sizing and Radioactivity Distribution. J. Labelled Comp. Radiopharm. 2015;58;9:376-382.
19. Yararbas U., Argon A.M., Yeniay L., Zengel B., Kapkaç M. The Effect of Radiocolloid Preference on Major Parameters in Sentinel Lymph Node Biopsy Practice in Breast Cancer. Nucl. Med. Biol. 2010;37;7:805-810.
20. Jimenez I.R., Roca M., Vega E., García M.L., et al. Particle Sizes of Colloids to Be Used in Sentinel Lymph Node Radio Localization. Nucl. Med. Commun. 2008;29;2:166–172.
21. Skuridin V.S., Stasyuk Ye.S., Varlamova N.V., Rogov A.S., et al. Obtaining a new nanocolloidal radiopharmaceutical based on aluminum oxide. Izvestiya Tomskogo Politekhnicheskogo Universiteta. Inzhiniring Georesursov = Bulletin of the Tomsk Polytechnic University. Geo Assets Engineering. 2013;323;3:33–37 (In Russ.).
22. Skuridin V.S., Chernov V.I., Varlamova N.V., Nesterov Ye.A., et al. Study of Functional Fitness Radiopharmaceuticals "Nanocolloids,^{99m}Tc-Al_2O_3" for Scintigraphic and Intraoperative Identification of "Sentinel" Lymph Nodes. Diagnosticheskaya i Interventsionnaya Radiologiya = Diagnostic and Interventional Radiology. 2015. № 3. С. 76–80 (In Russ.).
23. Cheng G., Kurita S., Torigian D.A., Alavi A. Current Status of Sentinel Lymph-Node Biopsy in Patients with Breast Cancer. Eur. J. Nucl. Med. Mol. Imaging. 2011;38:562-575.
24. Kanayev S.V., Novikov S.N., Krivorotko P.V., Semiglazov V.F., et al. Methodological Issues of Sentinel Lymph Nodes Biopsy in Patients with Breast Cancer. Voprosy onkologii = Problems in Oncology. 2013. Т.59, № 2. С. 90-94 (In Russ.).

Конфликт интересов. Авторы заявляют об отсутствии конфликта интересов.
Финансирование. Исследование не имело спонсорской поддержки.
Участие авторов. Статья подготовлена с равным участием авторов.
Поступила: 11.04.2022. Принята к публикации: 11.05.2022.

Conflict of interest. The authors declare no conflict of interest.
Financing. The study had no sponsorship.
Contribution. Article was prepared with equal participation of the authors.
Article received: 11.04.2022. Accepted for publication: 11.05.2022