

И.О. Томашевский, М.О. Шаталова

НЕОБХОДИМОСТЬ ИСПОЛЬЗОВАНИЯ ОФЭКТ/КТ С ^{99m}Tc -ПЕРТЕХНЕТАТОМ В ДИАГНОСТИКЕ АВТОНОМНОЙ АДЕНОМЫ ЩИТОВИДНОЙ ЖЕЛЕЗЫ У КОНКРЕТНОГО ПАЦИЕНТА

Центральная клиническая больница «РЖД-Медицина», Москва

Контактное лицо: Игорь Остапович Томашевский, e-mail: tomash_io@mail.ru

РЕФЕРАТ

Цель: Продемонстрировать клиническое наблюдение, в котором для установления диагноза компенсированной автономной тиреоидной аденомы были использованы восемь методик диагностики тиреоидной патологии.

Материал и методы: Для установления диагноза использовались восемь методик: ультразвуковое исследование (УЗИ), определение в крови концентрации тиреотропного гормона гипофиза (ТТГ), свободных T_4 и T_3 , антител к тиреопероксидазе (АТП), антител к тиреоглобулину (АТГ), планарная сцинтиграфия (ПС) с ^{99m}Tc -пертехнетатом и однофотонная эмиссионная компьютерная томография, совмещённая с рентгеновской компьютерной томографией (ОФЭКТ/КТ).

Результаты: Использование восьми диагностических методик позволило выделить две основные: УЗИ и ОФЭКТ/КТ, которые дают возможность визуализировать узлы, установить их автономность, компенсированность или декомпенсированность функциональной автономии. Применение ПС не позволило выявить узлы из-за невысокого разрешения по сравнению с ОФЭКТ/КТ.

Заключение: Продемонстрировано, что при установлении диагноза компенсированной автономной аденомы щитовидной железы с использованием УЗИ, ПС, ОФЭКТ/КТ, определения концентрации в крови ТТГ, T_3 , T_4 , АТП, АТГ основными технологиями являются УЗИ и ОФЭКТ/КТ, которые дают возможность визуализировать узлы, установить их автономность, компенсированность или декомпенсированность функциональной автономии. Использование ПС не позволило выявить узлы из-за невысокого пространственного разрешения по сравнению с ОФЭКТ/КТ.

Ключевые слова: аденома щитовидной железы, ОФЭКТ/КТ, сцинтиграфия, *in vitro* динамика

Для цитирования: Томашевский И.О., Шаталова М.О. Необходимость использования ОФЭКТ/КТ с ^{99m}Tc -пертехнетатом в диагностике автономной аденомы щитовидной железы у конкретного пациента // Медицинская радиология и радиационная безопасность. 2026. Т. 71. № 2. С. 66–68. DOI:10.33266/1024-6177-2026-71-2-66-68

I.O. Tomashevskiy, M.O. Shatalova

The Necessity of Employing SPECT/CT with ^{99m}Tc -Pertechnetate for Diagnosing Autonomous Thyroid Adenoma in a Specific Patient

Central clinical hospital RZD-Medicine, , Moscow, Russia

Contact person: I.O. Tomashevskiy, e-mail: tomash_io@mail.ru

ABSTRACT

Purpose: Demonstrate a clinical observation where eight diagnostic techniques were required to establish the diagnosis of compensated autonomous thyroid adenoma.

Material and methods: Eight diagnostic methods were utilized to establish the diagnosis: ultrasound examination (US), measurement of blood concentrations of pituitary thyroid-stimulating hormone (TSH), free T_4 and T_3 , antibodies to thyroperoxidase (TPOAb), antibodies to thyroglobulin (TgAb), planar scintigraphy (PS) with ^{99m}Tc -pertechnetate, and single-photon emission computed tomography combined with X-ray computed tomography (SPECT/CT).

Results: The application of eight diagnostic techniques highlighted two main methods: US and SPECT/CT, which enable the visualization of nodules, determination of their autonomy, and assessment of functional autonomy compensation or decompensation. Planar scintigraphy failed to detect nodules due to its lower resolution compared to SPECT/CT.

Conclusion: It has been shown that in diagnosing compensated autonomous thyroid adenoma using US, PS, SPECT/CT, and measurements of TSH, T_3 , T_4 , TPOAb, and TgAb levels, the key technologies are US and SPECT/CT. These methods allow for the visualization of nodules and the assessment of their autonomy and functional state. Planar scintigraphy was insufficient for nodule detection due to its limited resolution compared to SPECT/CT.

Keywords: thyroid adenoma, SPECT/CT, scintigraphy, *in vitro* diagnostics

For citation: Tomashevskiy IO, Shatalova MO. The Necessity of Employing SPECT/CT with ^{99m}Tc -Pertechnetate for Diagnosing Autonomous Thyroid Adenoma in a Specific Patient. Medical Radiology and Radiation Safety. 2026;71(2):66–68. DOI:10.33266/1024-6177-2026-71-2-66-68

Введение

Автономная аденома щитовидной железы (ЩЖ), как известно, функционирует независимо от регуляции гормонов гипофиза или гипоталамуса. Эта опухоль приводит к чрезмерному высвобождению тироксина (T_4) и трийодтиронина (T_3) в кровь без учета потребности организма. Данный процесс в конечном итоге вызывает симптомы гипертиреоза: повышенный метаболизм, повышенная активность сердца, нервозность, потеря массы тела, раздражительность и другие. Отличительной особенностью тиреотоксикоза при функциональной автономии ЩЖ является длительное субклиническое течение с последующим постепенным развитием симптомов выраженного гипертиреоза, отсутствием эндокринной офтальмопатии, атипичная скудная клиническая картина заболевания в пожилом возрасте. При эутиреоидном состоянии и субклиническом течении функциональная автономия ЩЖ может оставаться бессимптомной (компенсированной).

Следует подчеркнуть, что компенсированная форма заболевания выявляется обычно только при скинтиграфическом исследовании с радионуклидами йода или технеция. Важно отметить, что планарная скинтиграфия (ПС) обладает невысоким пространственным разрешением порядка 1 см, следовательно, у части пациентов из-за этой особенности автономная аденома не будет диагностирована. Это обстоятельство диктует необходимость применять современный метод с оптимальным разрешением, к которому относится ОФЭКТ/КТ с радионуклидом ^{99m}Tc при проведении исследования на одном томографическом столе [1–4]. В качестве примера современной диагностики компенсированной аденомы ЩЖ приводим следующее наблюдение.

Клинический случай

Пациент Д.А.Б. 67 лет направлен на обследование ЩЖ с диагнозом узлового зоба. Для установления окончательного диагноза использовались восемь методик: ультразвуковое исследование (УЗИ), определение в крови концентрации тиреотропного гормона гипофиза (ТТГ), свободных T_4 и T_3 , антител к тиреопероксидазе (АТП), антител к тиреоглобулину (АТГ), ПС и ОФЭКТ/КТ с ^{99m}Tc -пертехнетатом.

При профилактическом осмотре пациент жалоб не предъявлял, ЩЖ пальпаторно не определялась.

На УЗИ: щитовидная железа обычной формы, расположена типично, в размерах не увеличена. Перешеек толщиной 4 мм средней эхогенности, эхоструктура не однородная за счёт наличия на границе с правой долей

гомогенного гипоехогенного образования с чёткими ровными контурами размерами $5 \times 7 \times 8$ мм и переносимым кровотоком. Контур правая доля чёткие, ровные. Эхогенность средняя, эхоструктура диффузно неоднородная за счёт наличия многочисленных округлых, овоидных аваскулярных анэхогенных образований гомогенной структуры с чёткими ровными контурами размерами до 4×3 мм, а также занимающего большую часть доли гипоехогенного образования гетерогенной структуры (с гиперэхогенными точечными компонентами внутри) с чёткими неровными контурами и смещённым кровотоком размерами $15 \times 18 \times 22$ мм. Васкуляризация паренхимы не усилена. Контур левой доли чёткие, ровные. Эхогенность средняя, эхоструктура диффузно неоднородная за счёт наличия многочисленных округлых, овоидных аваскулярных анэхогенных образований гомогенной структуры с чёткими ровными контурами размерами до 3×2 мм и анэхогенного аваскулярного образования гомогенной структуры с чёткими ровными контурами размерами до 10×8 мм, а также изоэхогенного аваскулярного образования гетерогенной (губчатой) структуры с чёткими ровными контурами размерами до 6×4 мм. Васкуляризация паренхимы не усилена. Таким образом, имеются ультразвуковые признаки макрофолликулов с узловыми образованиями обеих долей и перешейка.

При ПС с ^{99m}Tc -пертехнетатом изображение щитовидной железы не увеличено. Включение радиофармпрепарата активное, в правой доле более интенсивное. Распределение индикатора равномерное. Индекс захвата радиофармпрепарата составляет 3 единицы при норме 2–7 (рис. 1а).

Следовательно, по данным ПС состояние ЩЖ эутиреоидное, очагов и других признаков, свидетельствующих об узлах не выявлено. Надо отметить, что эутиреоз у пациента подтверждён исследованием гормонов в крови: ТТГ в мкМЕ/мл – 0,622 при норме 0,465–4,68; свободный T_4 в пмоль/л – 17,9 при норме 11,5–22,7; свободный T_3 в пмоль/л – 4,97 при норме 3,07–6,45. Кроме того, не повышены показатели антител к тиреопероксидазе и тиреоглобулину (АТП в МЕ/мл = 0,204 при норме 0–10; АТГ в МЕ/мл = 2,89 при норме 0–95).

При проведении ОФЭКТ/КТ-исследования выявлено полное совпадение изображений ЩЖ при УЗИ и КТ. Рентгеновская плотность всей железы по КТ снижена до 75 HU при норме 85–140 HU, что свидетельствует о нарушении функции ЩЖ (конкретно депонирование железой тиреоидных гормонов), и только в узле левой доли плотность нормальная и составляет 103 HU [1–4].

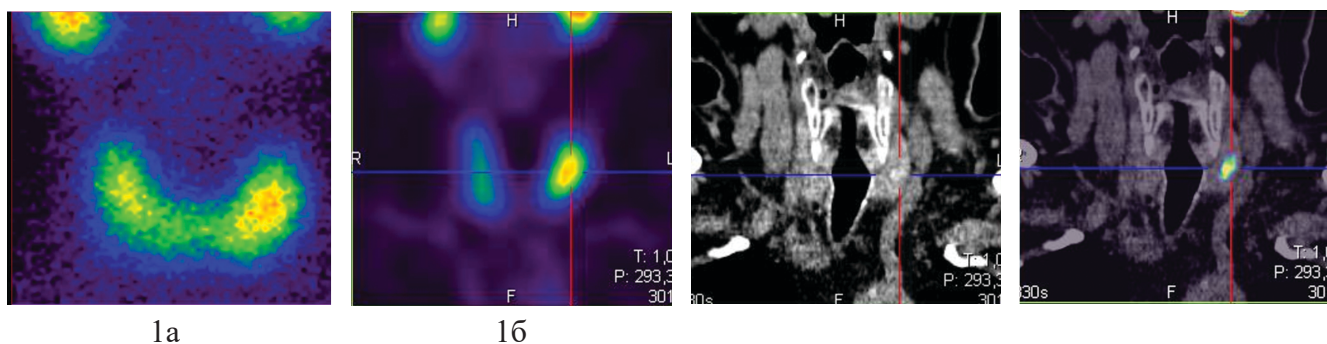


Рис 1. Изображение щитовидной железы с автономной аденомой левой доли, полученное при скинтиграфии с ^{99m}Tc -пертехнетатом (1а) и при ОФЭКТ/КТ в виде трёх томограмм (16): левая – при однофотонном эмиссионном компьютерном исследовании, средняя – при рентгеновской компьютерной томографии и правая (крайняя) при совмещении двух перечисленных томограмм

Fig.1. Image of the thyroid gland with an autonomous adenoma of the left lobe obtained by scanning with ^{99m}Tc -pertechnetate (1a) and combined tomography in the form of three tomograms (16): the left one is from a single-photon emission computer scan, the middle one is from an X-ray computer scan, and the right (extreme) one is from a combination of the two listed tomograms

Именно только этот узел интенсивно захватывает радиофармпрепарат, в то время как в саму железу и остальные узловы образования радиофармпрепарат поступает очень незначительно, что свидетельствует об автономности узла (рис. 1б).

Заключение

В настоящем клиническом наблюдении продемонстрировано, что при установлении диагноза компенсиро-

ванной автономной аденомы ЩЖ с использованием УЗИ, ПС, ОФЭКТ/КТ, определения концентрации в крови ТТГ, Т₃, Т₄, АТТ, АТГ основными технологиями являются УЗИ и ОФЭКТ/КТ, которые дают возможность визуализировать узлы, установить их автономность, компенсированность или декомпенсированность функциональной автономии. Использование ПС в этом наблюдении не позволило выявить узлы из-за невысокого разрешения по сравнению с ОФЭКТ/КТ.

СПИСОК ИСТОЧНИКОВ

1. Imanishi Y, Ehara N, Mori J, et al. Measurement of Thyroid Iodine by CT // J Comput Assist Tomogr. 1991. V.15. No.2. P. 287-290. Doi: 10.1097/00004728-199103000-00019.
2. Shao W, Liu J, Liu D. Evaluation of Energy Spectrum CT for the Measurement of Thyroid Iodine Content // BMC Med Imaging. 2016. V.16. No.1. P. 47. Doi: 10.1186/s12880-016-0151-y.
3. Томашевский И.О., Шаталова М.О. Значение скintiграфии, однофотонной эмиссионной и рентгеновской компьютерных томографий при диагностике автономно функционирующих узлов щитовидной железы // Материалы XIX Всероссийского национального конгресса лучевых диагностов и терапевтов "Радиология-2025", Москва, 27-29 мая 2025 г. М., 2025. С.13-14. ISBN 978-5-906484-82-6.
4. Шаталова М.О., Томашевский И.О. Рентгеновская компьютерная томография в комплексной диагностике заболеваний щитовидной железы // Медицинская радиология и радиационная безопасность. 2025. Т.70. №2. С. 107-112. Doi: 10.33266/1024-6177-2025-70-2-107-112.

REFERENCES

1. Imanishi Y, Ehara N, Mori J, et al. Measurement of Thyroid Iodine by CT. J Comput Assist Tomogr. 1991;15;2:287-290. Doi: 10.1097/00004728-199103000-00019.
2. Shao W, Liu J, Liu D. Evaluation of Energy Spectrum CT for the Measurement of Thyroid Iodine Content. BMC Med Imaging. 2016;16;1:47. Doi: 10.1186/s12880-016-0151-y.
3. Tomashevskiy I.O., Shatalova M.O. The Importance of Scintigraphy, Single-Photon Emission Tomography, and X-Ray Computed Tomography in the Diagnosis of Autonomously Functioning Thyroid Nodes. XIX Vserossiyskiy Natsional'nyy Kongress Luchevykh Diagnostov i Terapevtov Radiologiya-2025 = Proceedings of the XIX All-Russian National Congress of Radiation Diagnosticians and Therapists "Radiology-2025", Moscow, May 27-29, 2025. Moscow Publ., 2025. P. 13-14 (In Russ.). ISBN 978-5-906484-82-6.
4. Shatalova M.O., Tomashevskiy I.O. X-ray Computed Tomography in the Comprehensive Diagnostics of Thyroid Diseases. Meditsinskaya Radiologiya i Radiatsionnaya Bezopasnost' = Medical Radiology and Radiation Safety. 2025;70;2:107-112 (In Russ.). Doi: 10.33266/1024-6177-2025-70-2-107-112.

Конфликт интересов. Авторы заявляют об отсутствии конфликта интересов.

Финансирование. Исследование не имело спонсорской поддержки.

Участие авторов. Статья подготовлена с равным участием авторов.

Поступила: 20.01.2026. Принята к публикации: 25.02.2026.

Conflict of interest. The authors declare no conflict of interest.

Financing. The study had no sponsorship.

Contribution. Article was prepared with equal participation of the authors.

Article received: 20.01.2026. Accepted for publication: 25.02.2026.